

Izolované aneuryzmy artéria femoralis profunda - kazuistika

MUDr. Natália Grešová

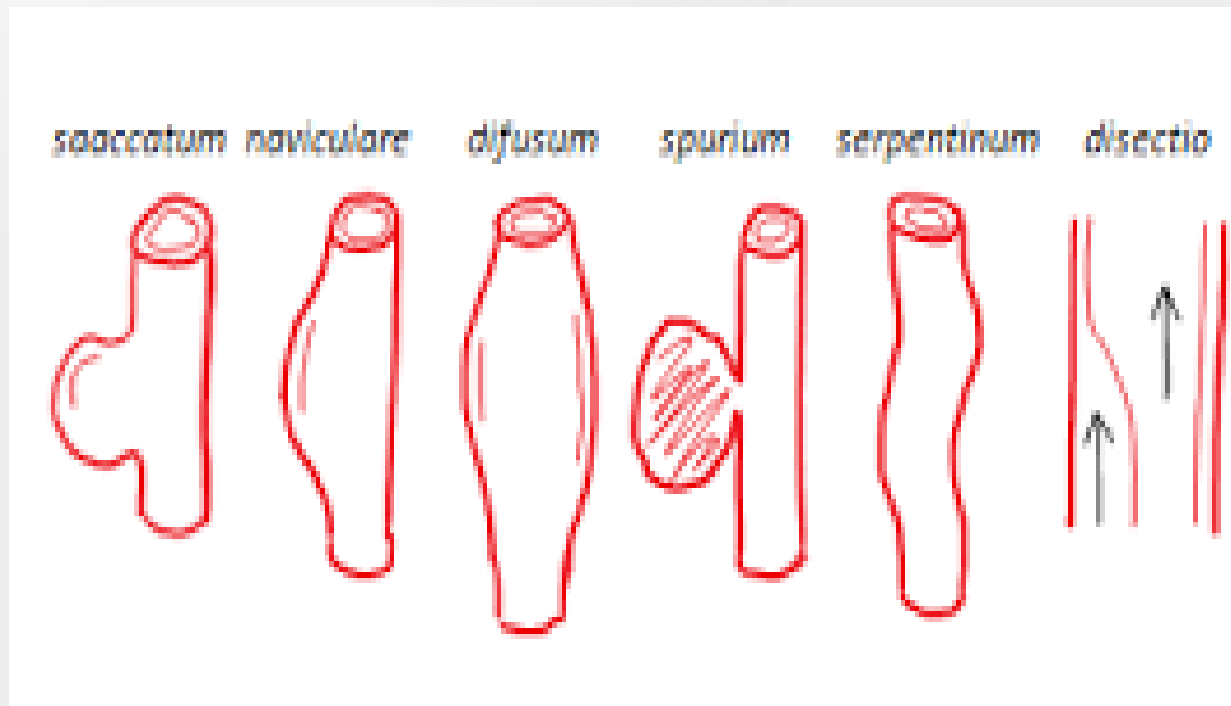
MUDr. Dávid Durkáč

MUDr. Pavol Kováč

Oddelenie cievnej chirurgie FNsP Prešov

Aneuryzma - definícia

- Permanentná segmentová dilatácia artérie s priemerom väčším ako 50% ako priemer zdravej artérie v danej lokalizácii.



Periférne arteriálne aneuryzmy

- 70% - popliteálne aneuryzmy
- 20% - iliaco-femorálne aneuryzmy
- Izolované aneuryzmy AFP raritne – 1% - 6% aneuryziem femorálnej tepny
- Viac ako 50% bilaterálne
- Často spojené s výskytom aneuryziem brušnej časti aorty
- Prevalencia muži:ženy 20:1
- Priemerný vek detekcie : 65 rokov

Etiológia

- **Ateroskleróza**
- Trauma
- Cystická degenerácia adventície
- Infekcie
- Entrapment

- Aneurizmy AFP (raritne)
 - Sekundárne po traume
 - Iatrogénne

Príznaky

- Asymptomatické aneuryzmy
- Symptomatické
 - Bolesť
 - Opuch
 - Venostáza
 - Klaudikácie
 - Embolizácia
 - Trombotizácia
 - Ruptúra



Komplikácie

Terapia

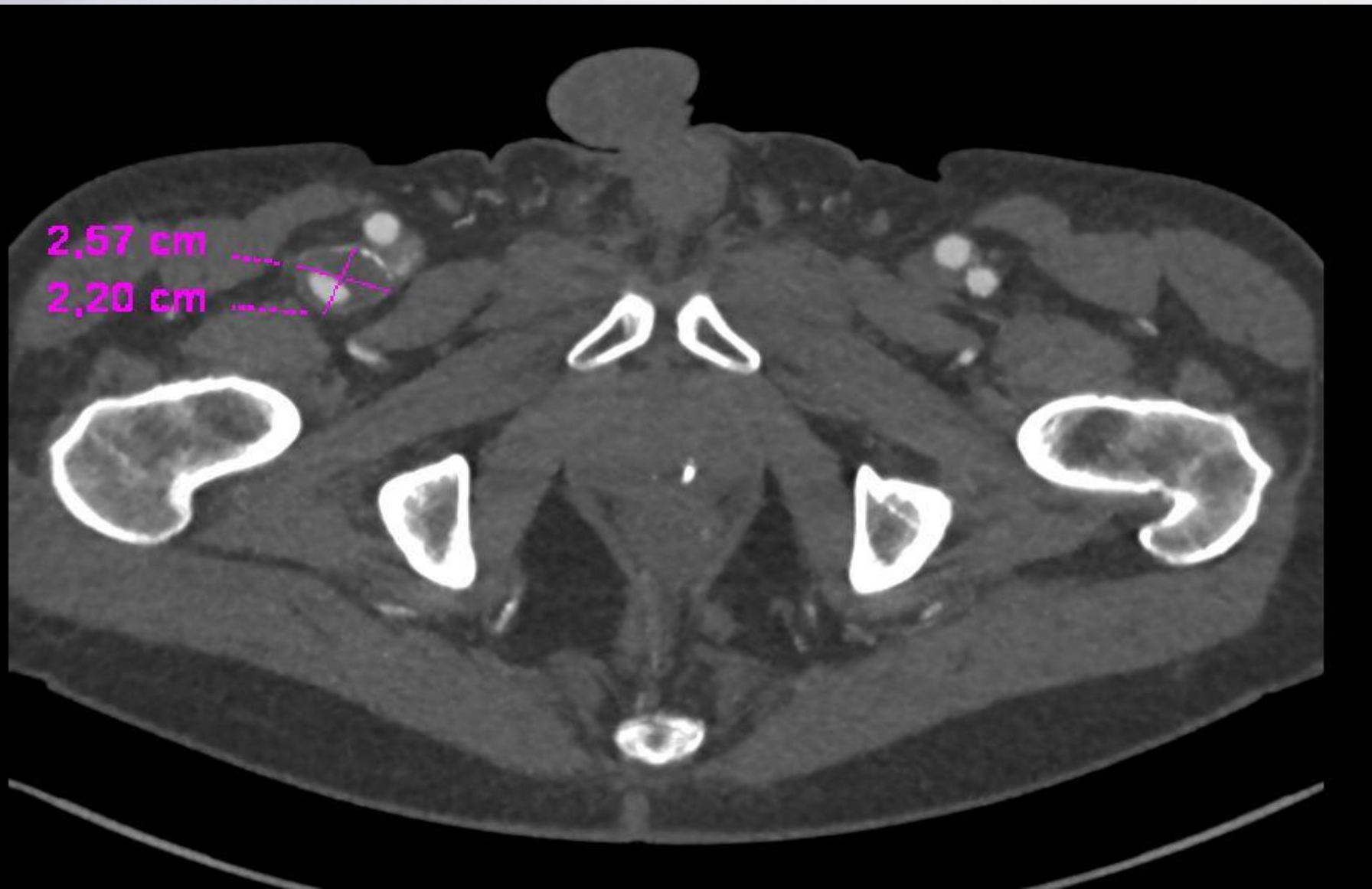
- Operačná
- Endovaskulárna
- Konzervatívna

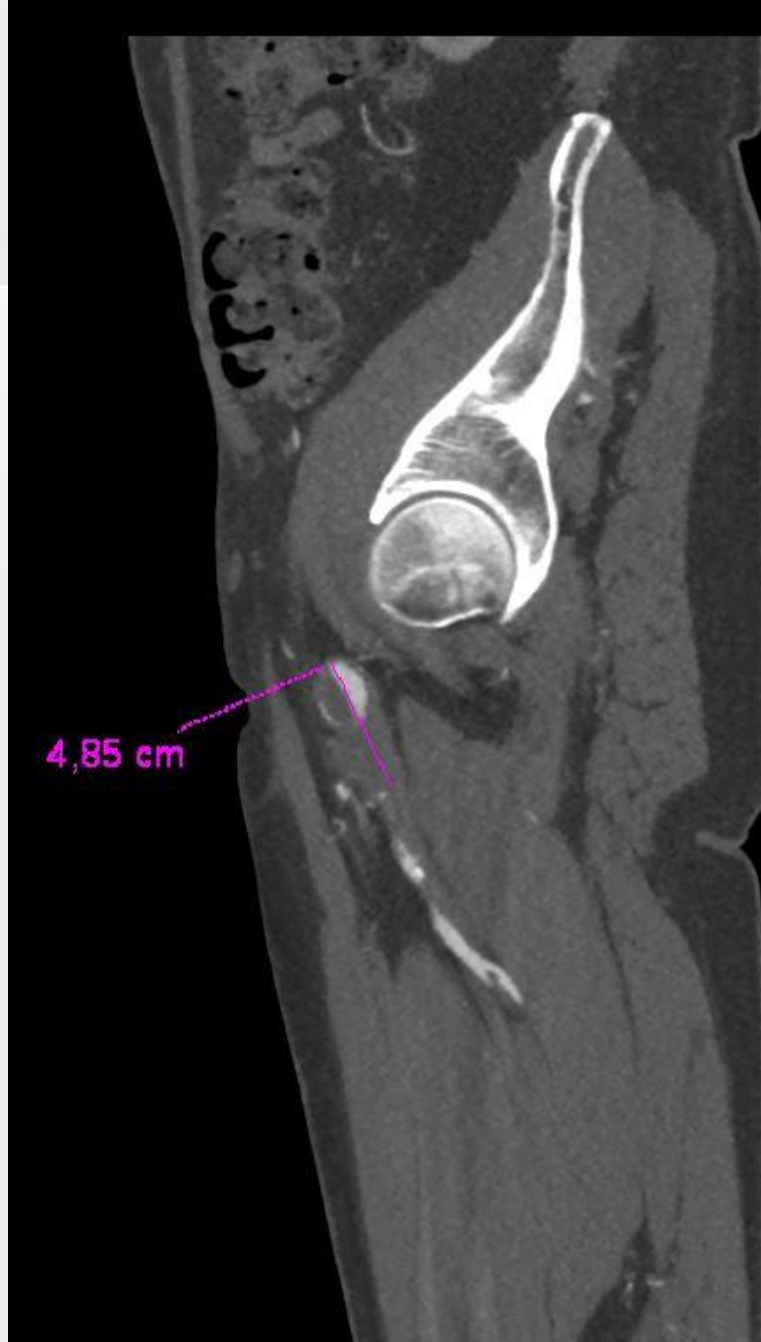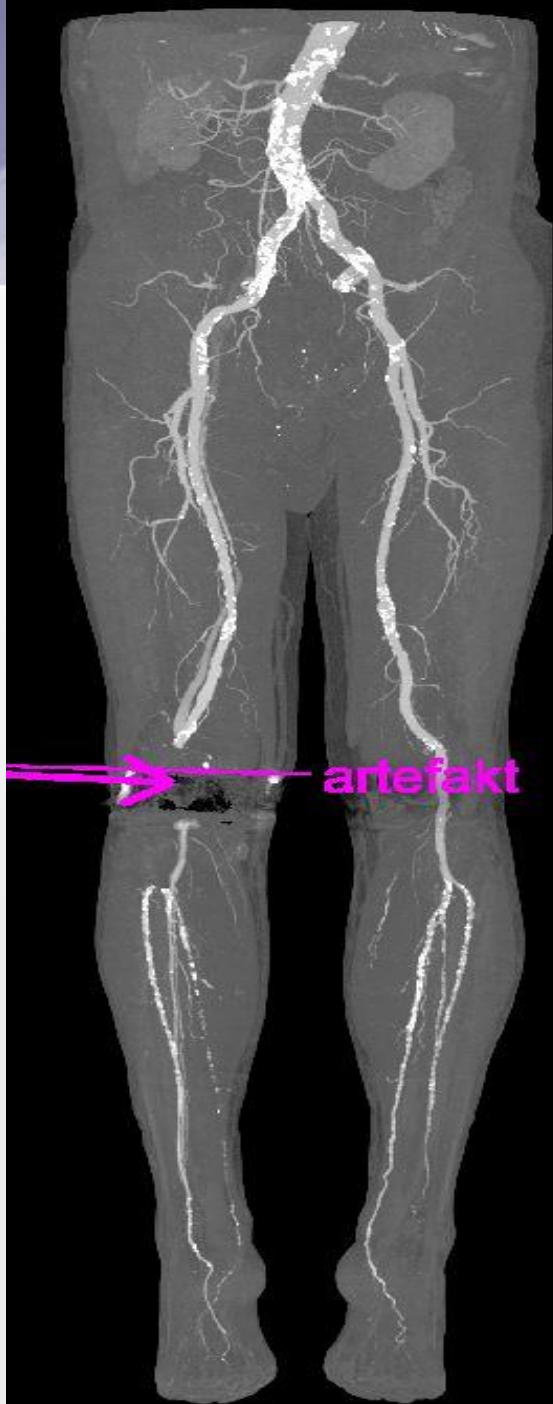Kazuistika

- 74 ročný pacient, rok narodenia 1943, muž
- OA: Art. hypertenzia, paroxyzmy FA, M. Alzheimer, Stp TEP kolena vpravo
- Odoslaný ambulantným chirurgom:
 - USG nález: vretenovité aneuryzmy a. poplitea bilaterálne, arterioskleróza bez závažnej stenotizácie na vyšetrených tepnách

Kazuistika

- Vykonaná CT angiografia:



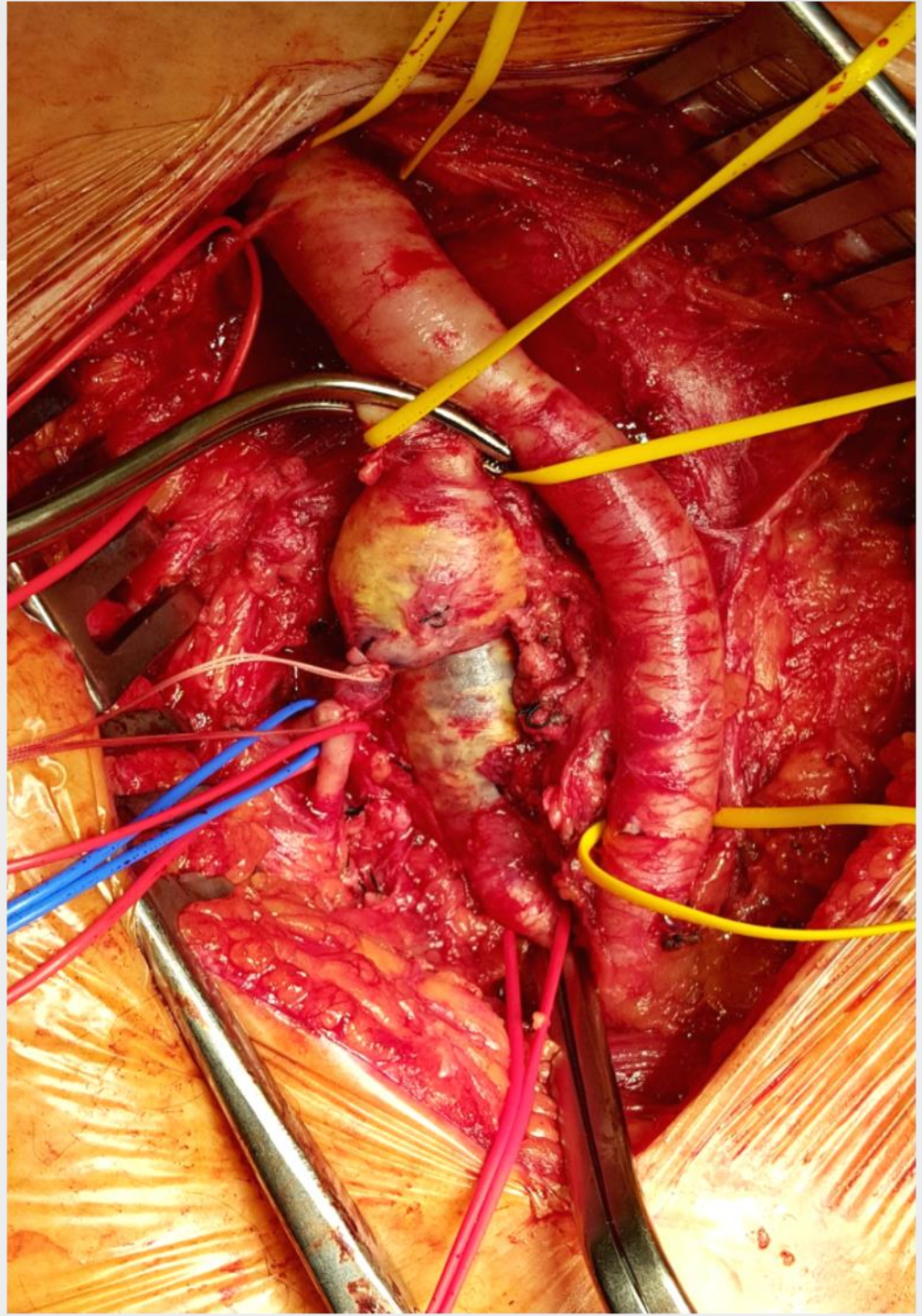
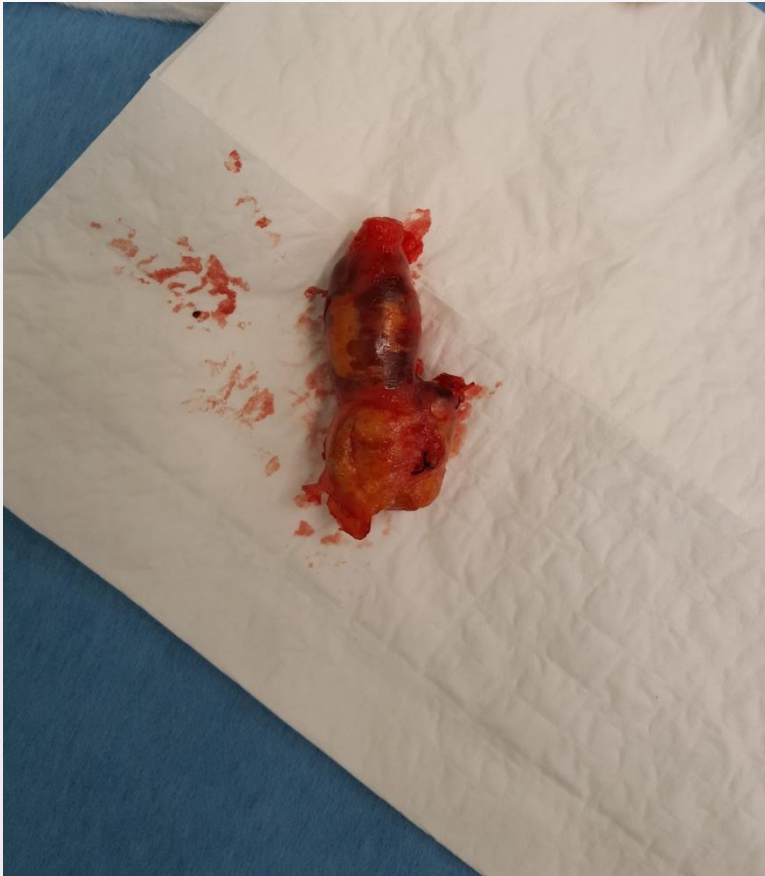

Kazuistika

- Indikované operačné riešenie
- Operačný výkon 8.12.2017
 - Resectio aneurysmae arteriae femoralis profundae cum interpositum VSM reversa l.dx.
 - Exclusio aneurysmae a. poplitea et bypass popliteopoplitealis cum VSM reversa l.dx.

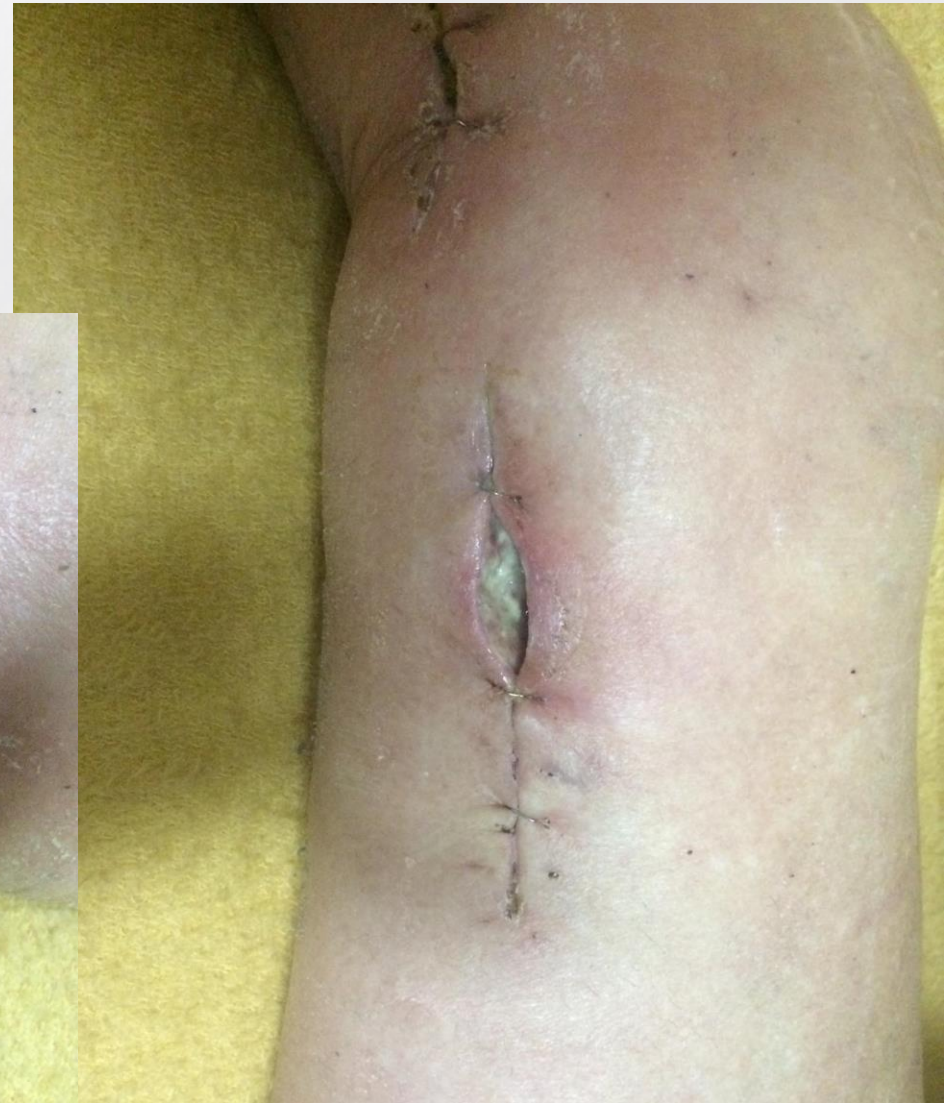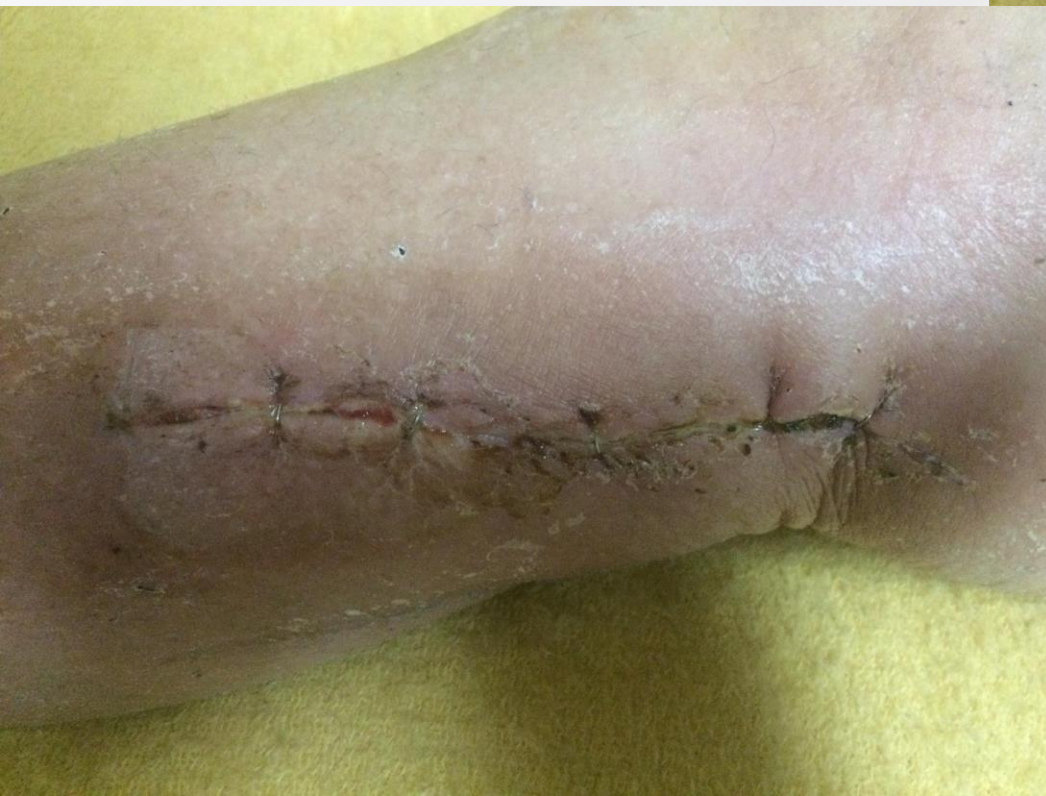Kazuistika

- Peroperačný nález



Kazuistika

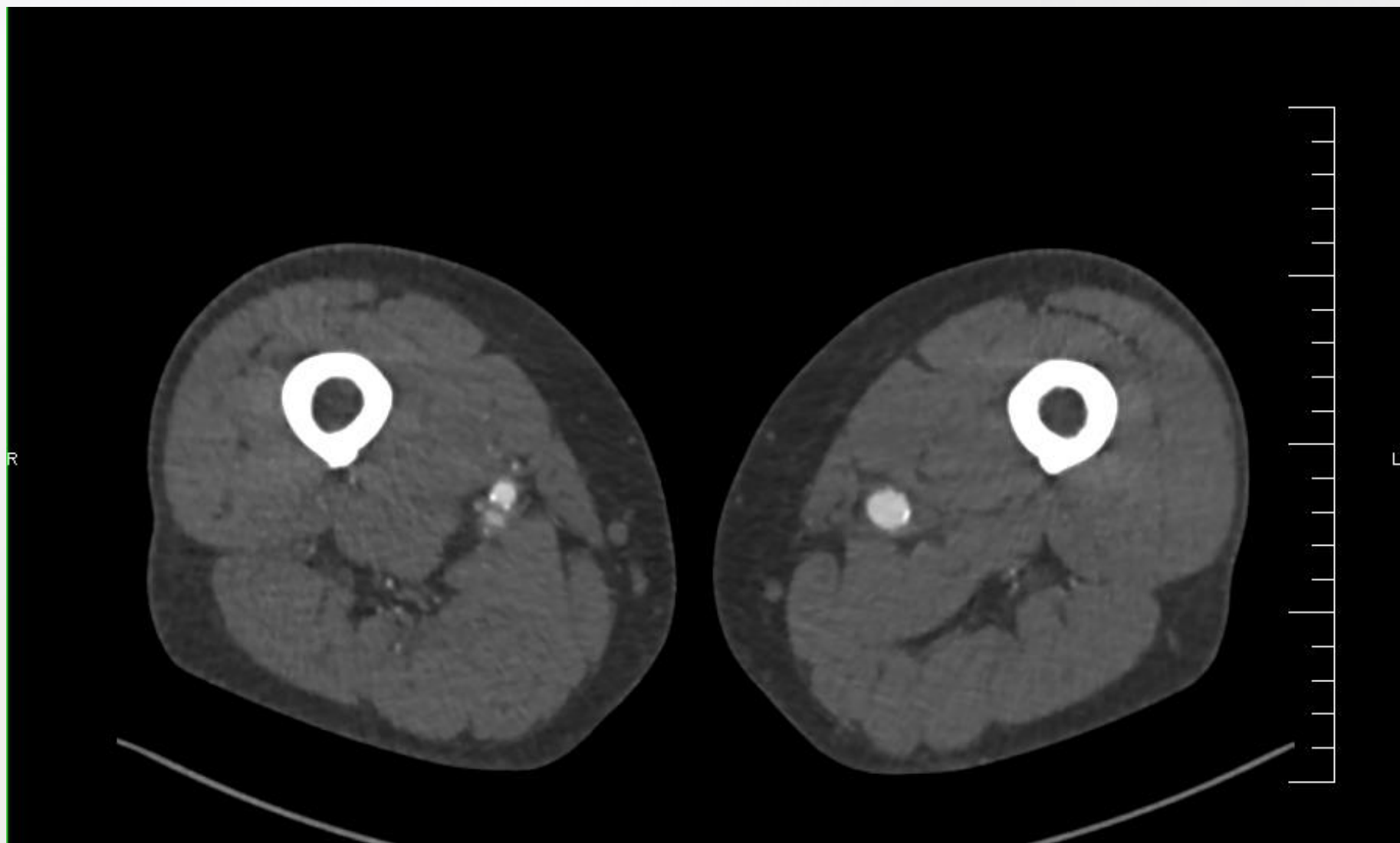
- Pooperačné obdobie komplikované infekciou rán



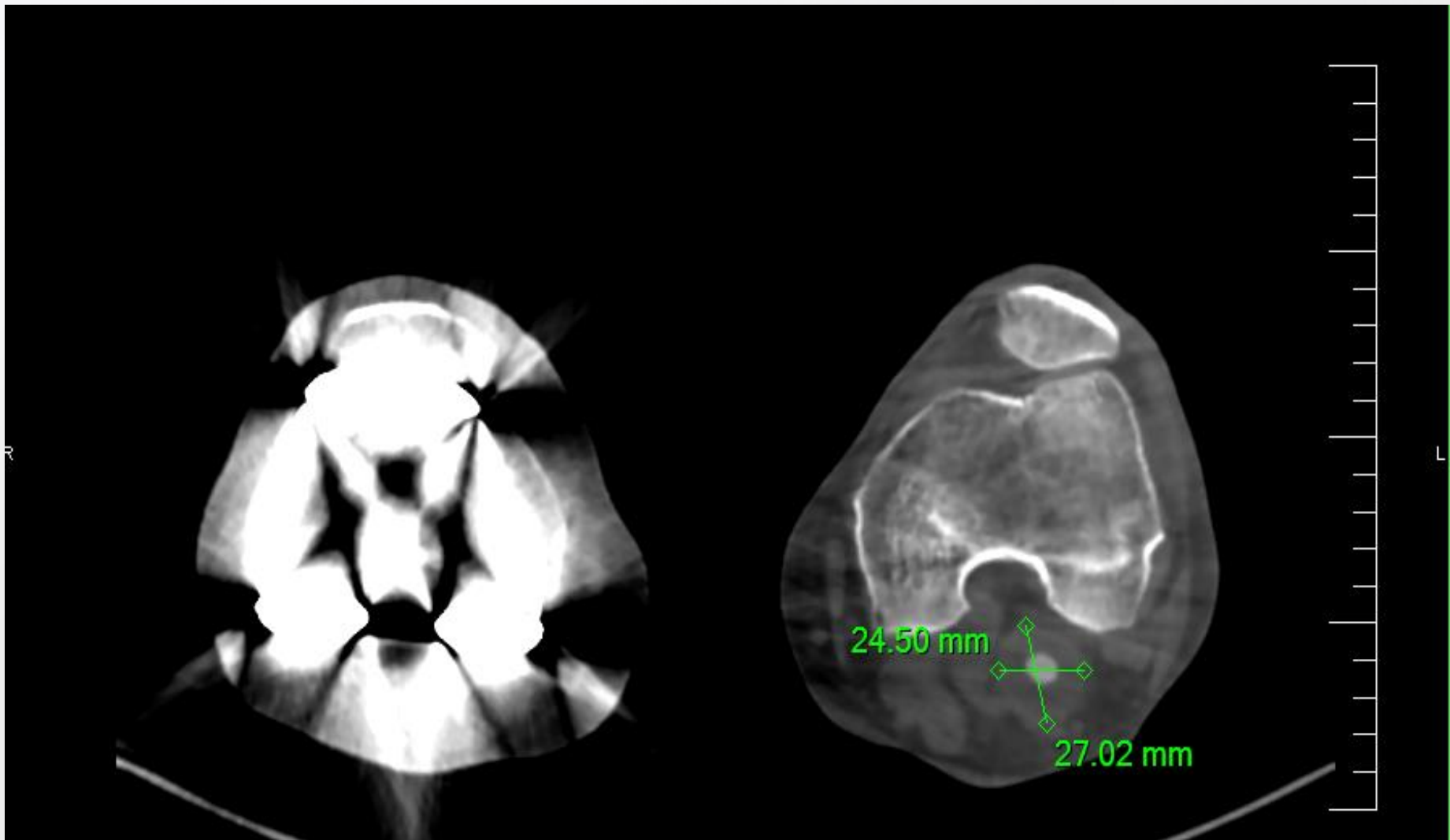
Kazuistika

- Pooperačne: pulzácie na AFC, ADP hmatné, bypas funkčný, PDK teplá
- V ďalšom sedení plánovaná operácia LDK: aneuryzma a. poplitea, aneuryzma a. femoralis superficialis

Kazuistika



Kazuistika





Ďakujem za pozornosť

MUDr. Natália Grešová

MUDr. Dávid Durkáč

MUDr. Pavol Kováč

Oddelenie cievnej chirurgie FNŠP Prešov