

# Poranenia ciev v oblasti kolena v súvislosti so športovými a dopravnými úrazmi – naše skúsenosti

---

KOVÁČ P., DURKÁČ D., KĽOC P., BUJŇÁK J.

ODDELENIE CIEVNEJ A ODDELENIE ÚRAZOVEJ  
CHIRURGIE FNSP JAR V PREŠOVE

# Úrazy

---

Priame

- ostré
- tupé - kontúzie
- kompresie
- konstriktcia, strižné mechanizmy

Nepriame

Otvorené

Zatvorené

# Poranenie ciev

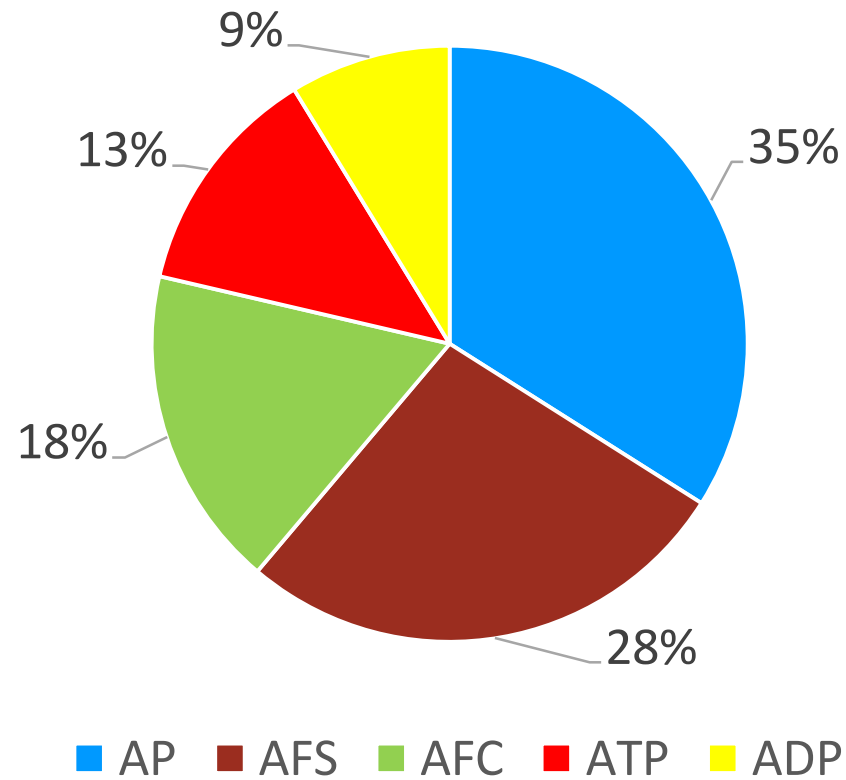
---

Poranenie ciev končatín - 63% poranení hornej, 36% dolnej.

Z poranení horných asi 62% bola následkom penetrujúcej traumy, na dolných v 56% tupé

# Poranenia ciev DK

---



# Vyšetrovanie

---

- Fyzikálne
- ABI
- USG
- AG

# Lézia cievy

---

- kompletná
- inkompletná
- poškodenie intimy

Poškodenie skeletu, väzivového aparátu, nervov, polytrauma

# Následky ischemie

---

- compartment syndróm
- myonefropatickometabolický syndróm

# Liečebný postup

---

- zastavenie krvácania, imobilizácia, externá fixácia, transport
- definitívne ošetrenie ciev - primárna sutura, bypass – najprv žila
- shunty – pred transportom, pri polytraume pri život ohrozujúcich poraneniach ako dočasné riešenie, pri potrebe prednostného ošetrenia skeletu
- fasciotómie



# Fasciotómie

---

Profylaktické - ischémia nad 4-6 hod  
- kombinované A-V poranenie  
- prolongovaný šok pacienta  
- extenzívne poranenie skeletu

Odložené - podľa kliniky a tkanivového tlaku –  
nad 15-20 mmHg

# V letech 2013 – 2017

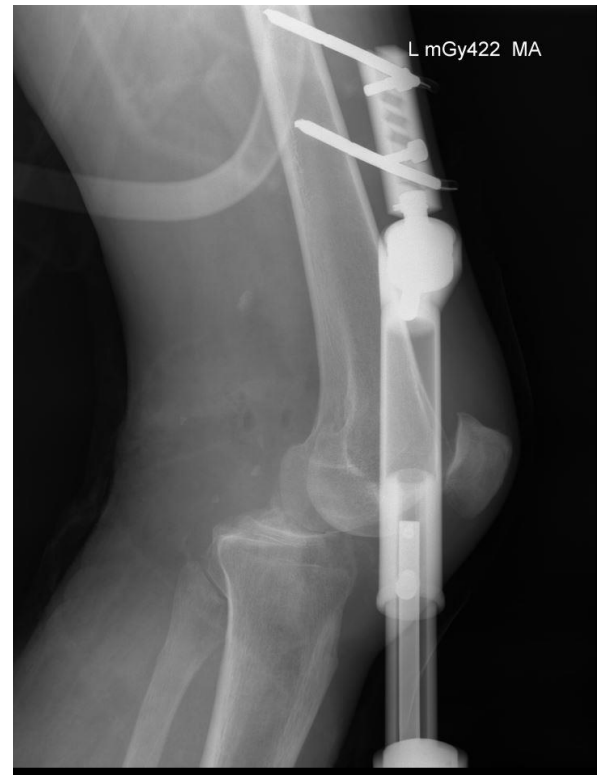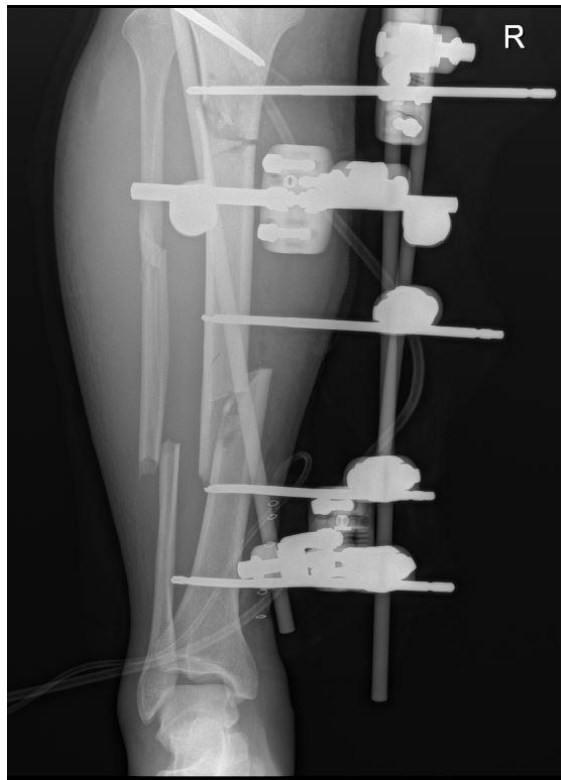
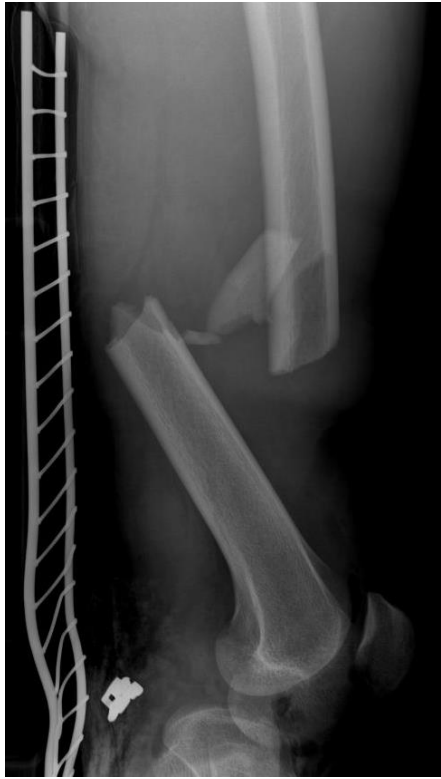---

- 6 mužů
- Věk 26 – 57 let
- 4 dopravné, 1 športový, 1 pracovní úraz

# Poranenie v oblasti kolena

---

- fractura femoru 2x
- fractura cruris 3x
- luxácia kolena 4x - 1x otvorená
- poranenie - n. peronei 1x  
- n. tibialis 2x

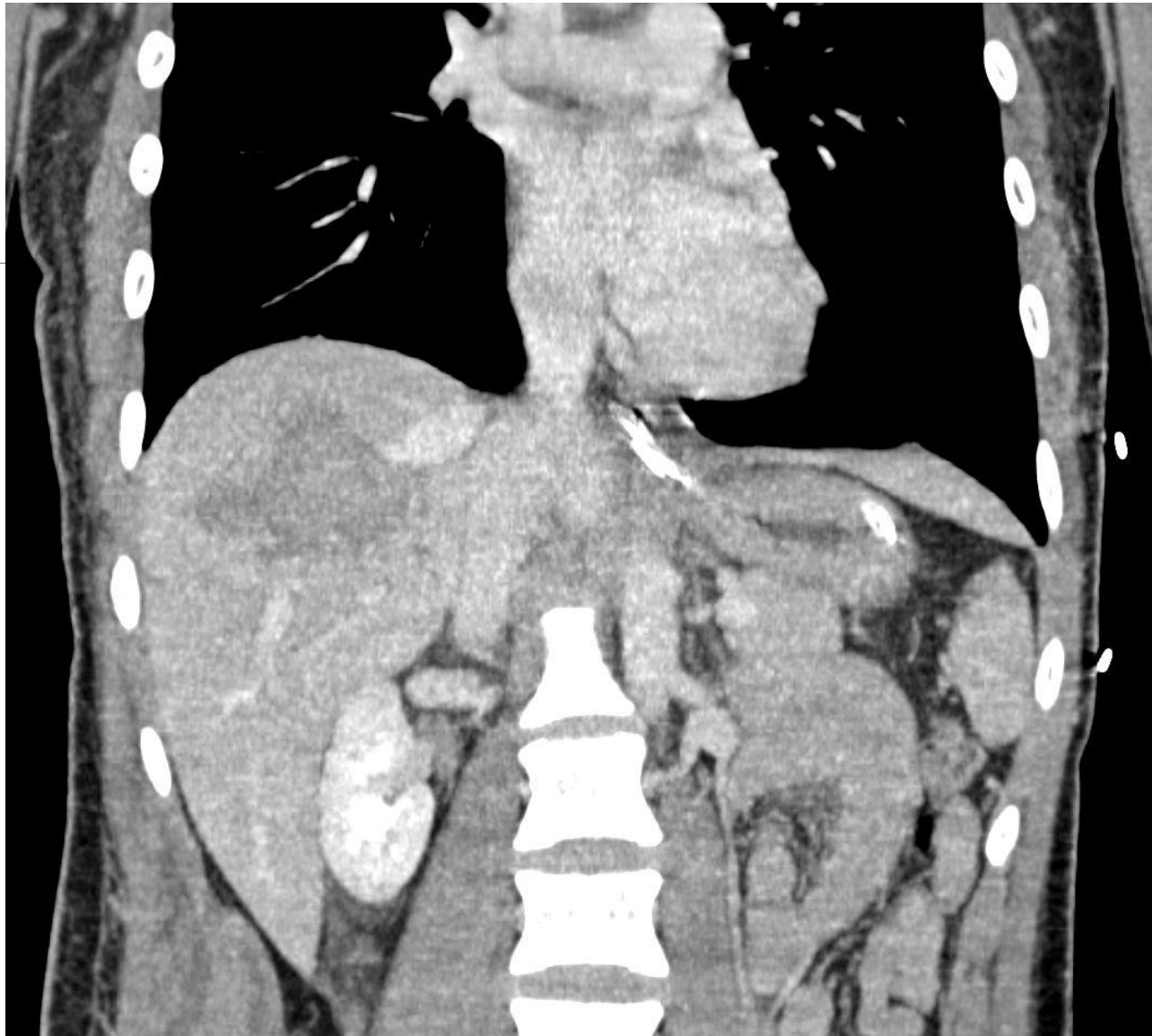


# Polytrauma

---

4 pacienti

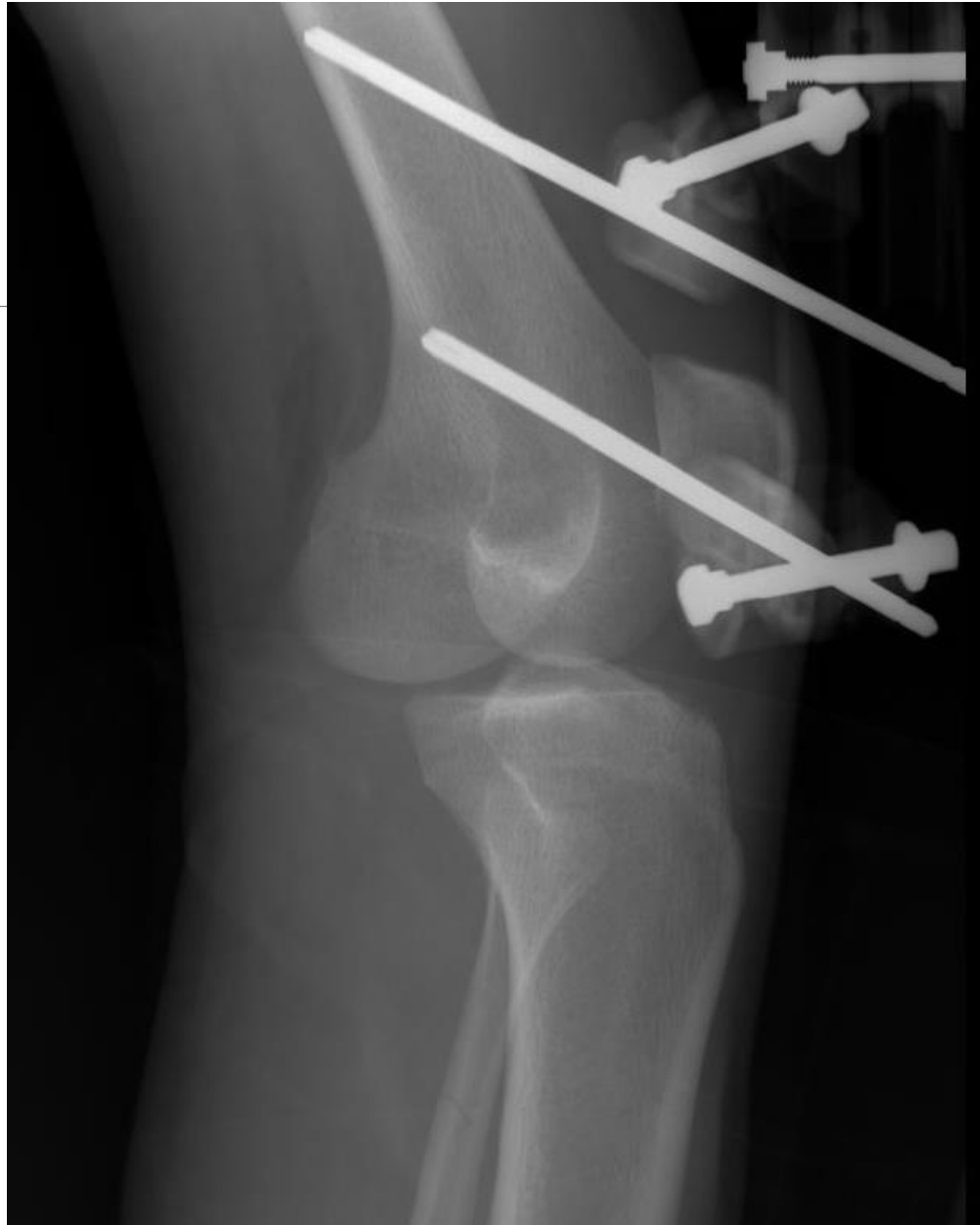
- kontúzia pľúc 1x
- zlomenina panvy 2x
- PNO 1x
- hemoragický šok 2x
- commotio cerebri 1x
- ruptura heparu 1x



# Fixácia skeletu

---

- Externý fixátor 4x
- Termoplastická ortéza 1x
- Prišiel s fixátorom 3x





# Poranenie ciev

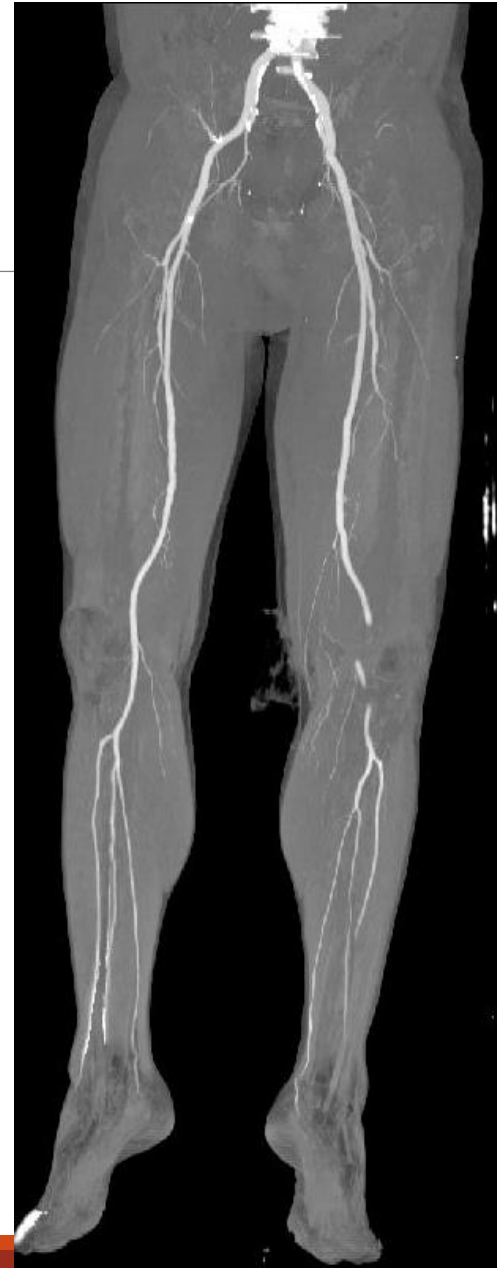---

Poranenie tepny

- kompletná lézia 5x
- poranenie intimy 1x

Poranenie tepny aj žily

- 3x



# Interval medzi úrazom a operáciou

---

- 5x do 4-6 hod.
- 1x po 6 hod. + nekompaktibilný kľúč k EF

# Ošetrenie ciev

---

- tepny - BP PP 4x
  - BP popliteo - TTF 1x
  - BP popliteotibialis post. 1x
- vény - primárna sutura 1x,
  - BP PP 2x

# Fasciotómie

---

- primárne 5x
- odložené 2x
- rabdomyolýza 3x

# Komplikácie

---

- Vysoká amputácia 1x
- Alkohol 2x, delírium 1x
- TEP kolena 1x

Počet transfúzií 102

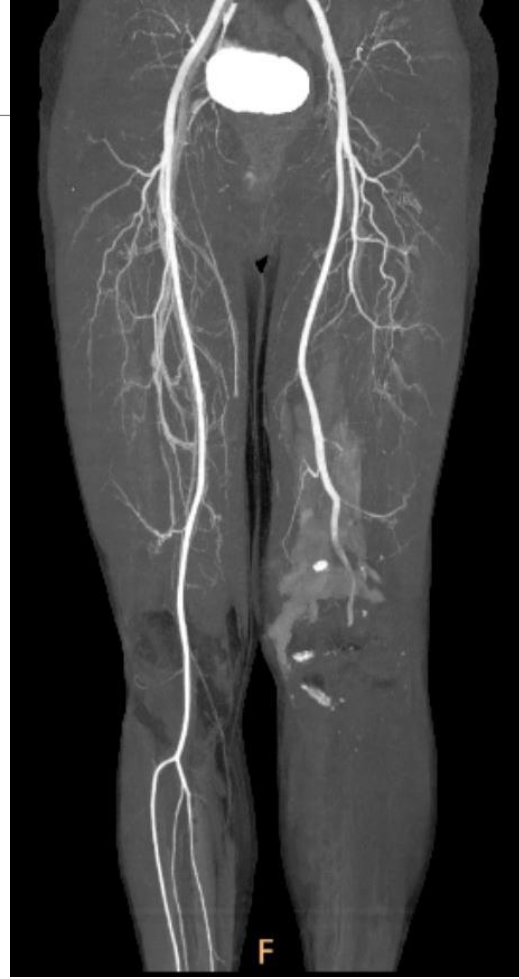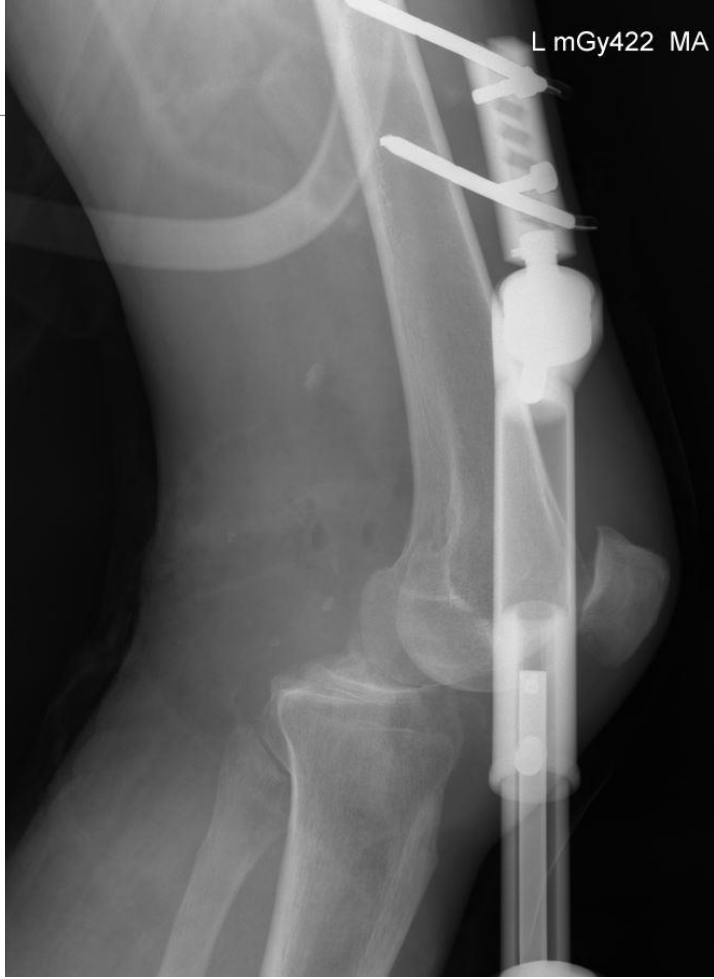# Kazuistika

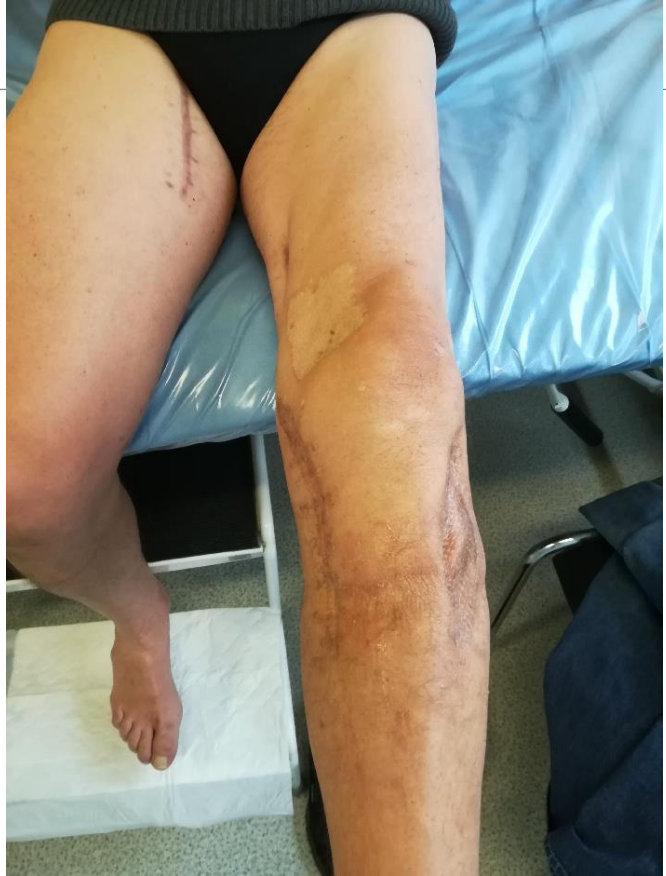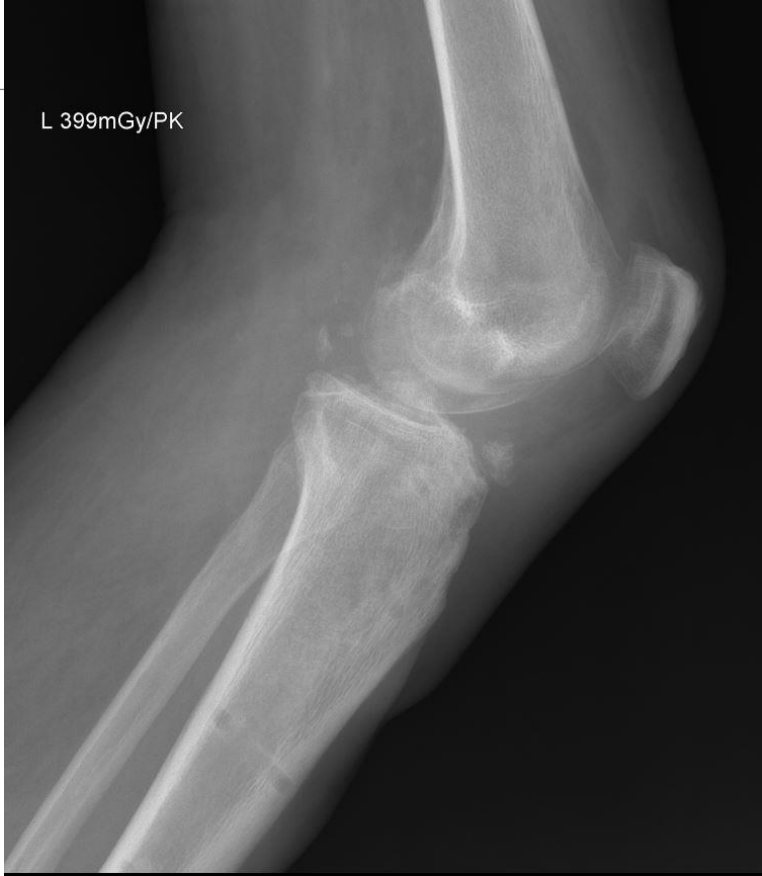---

FJ, 57 rokov - lyžiar 107km/h, v spádovej nemocnici EF,  
polytrauma Richmond scale V, hemoragický šok, commotio  
cerebri, laesio a. et v. popliteae sin. completa, predná luxácia  
kolena

Tk 80/55mmHg, Hb 90,4 g/l, kreatinín 92..190..64umol/l,  
myoglobín 25915...90,4ug/l

venózný BP PP, arteriálny BP PP s VSM, sutura puzdra kolena,  
fasciotómie.







# Záver

---

Základ dobrého výsledku

- prvá pomoc  
(imobilizácia, zastavenie krvácania)
- včasnosť transportu a operácie
- prevencia compartment syndrómu
- multiodborová spolupráca

Následky neskorej operácie - ischémia, compartment syndróm, svalová nekróza s kontraktúrou, poúrazové bolesti a neuralgie, vysoké amputácie.

Ďakujem za pozornosť

---